

Perdita dello stent e recupero mediante “loop snare technique”

Alberto Monello, Andrea Biagi, Gioacchino Valenti, Luciano Losi, Francesco Passerini, Guido Rusticali

U.O. Cardiologia, Ospedale “Guglielmo da Saliceto”, Piacenza

A 79-year-old woman was admitted to our coronary care unit for non-ST-elevation myocardial infarction. Urgent left transradial coronary angiography showed mid-distal high-grade stenosis of the left circumflex coronary artery. During percutaneous coronary intervention, stent dislodgement from the balloon catheter occurred. Fortunately, the guidewire was left in place through the detached stent, but a loop snare failed to cross the proximal circumflex artery. A second wire was placed in parallel to the first one and the first wire was caught in the loop snare, which was pulled back and closed at the level of the stent. Then, we cautiously pulled the guiding catheter together with the stent as a whole unit out of the introducer.

Key words. Loop snare technique; Parallel guidewire; Stent loss, Stent dislodgement.

G Ital Cardiol 2021;22(9 Suppl 1):43S-44S

Una donna di 79 è stata ricoverata presso la nostra unità di terapia intensiva coronarica con diagnosi di infarto miocardico senza sopraslivellamento del tratto ST. In anamnesi venivano riportati un pregresso impianto di stent medicato sul ramo interventricolare anteriore e al tratto prossimale dell'arteria circonflessa (Cx), ed un pregresso impianto di valvola aortica per via transapicale. Alla coronarografia eseguita per via radiale sinistra, evidenza di buon risultato del pregresso impianto di stent e di stenosi critica al tratto medio-distale della Cx (Figura 1). Dopo aver selettivato la coronaria sinistra con catetere guida XB 3.0 6Fr (Cordis, Johnson & Johnson, USA), abbiamo avanzato una guida BMW (Abbott Vascular, USA) nel tratto distale della Cx. Abbiamo provato a posizionare uno

stent medicato 2.5/32 mm, senza riuscire ad avanzare oltre il tratto prossimale della Cx per la presenza del precedente stent. Abbiamo provato con la tecnica del “push-and pull”, ma, dopo alcune trazioni energiche, si è verificato il distacco totale dello stent dal sistema di rilascio. La paziente è rimasta asintomatica senza nessuna alterazione elettrocardiografica. Avendo lasciato la guida in sede, abbiamo deciso di utilizzare il loop snare (Amplatz Goose Neck 2 mm, Medtronic, USA), ma non siamo riusciti a farlo progredire oltre la parte prossimale dello stent; abbiamo quindi affiancato alla BMW una guida Cholce PT Floppy LS (Boston Scientific, USA), su cui abbiamo avanzato il Goose Neck con il quale abbiamo “catturato” la BMW con il loop snare (materiale supplementare online, clip 1 online) chiudendolo a livello dello stent e riuscendo a rimuoverlo insieme con il catetere guida (Figura 2 e clip 2 online). Il filmato finale mostrava flusso finale TIMI 3 in assenza di immagini compatibili con dissezione.

L'angioplastica percutanea è un intervento relativamente sicuro, anche se sono sempre più in aumento le procedure su lesioni complesse, gravate da rotture e/o dislocazioni di alcuni dispositivi (0.1-1%)^{1,2}. Più frequentemente si verificano in

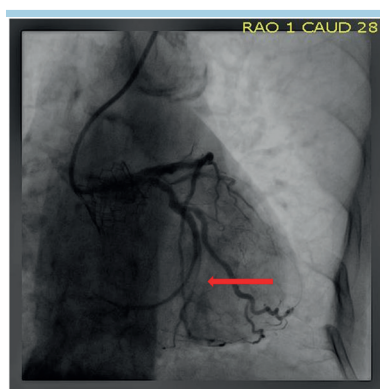


Figura 1. Stenosi critica al tratto medio-distale di arteria circonflessa.

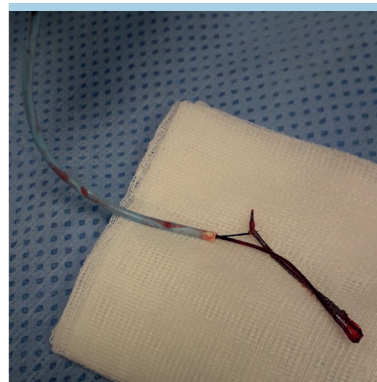


Figura 2. Stent, loop snare e catetere guida rimossi.

© 2021 Il Pensiero Scientifico Editore

Gli autori dichiarano nessun conflitto di interessi.

Per la corrispondenza:

Dr. Alberto Monello U.O. Cardiologia, Ospedale “Guglielmo da Saliceto”, Via Giuseppe Taverna 49, 29121 Piacenza
e-mail: al.monello@hotmail.it; a.monello@ausl.pc.it

lesioni tortuose, angolate e calcifiche; altri fattori riportati in letteratura sono: scarsa coassialità/scarso supporto del catetere guida, inadeguata preparazione della lesione, gonfiaggio oltre il rated burst, inadeguato sgonfiaggio del pallone, stenting diretto, utilizzo di stent lunghi e rigidi, pregresso impianto di stent, malattia coronarica diffusa, difetti di produzione^{1,2}. Nel nostro caso, gli elementi sfavorevoli erano la presenza di lesioni calcifiche, mancanza di coassialità da parte del catetere guida (manipolazione difficile in aorta calcifica), stent lungo, presenza di pregresso stent.

Rivedendo la letteratura e le diverse tecniche di recupero, abbiamo optato per la "loop snare technique"³ per la miglior expertise degli operatori; siamo stati costretti ad utilizzare una guida in parallelo, in quanto il loop snare non riusciva ad avanzare oltre il tratto prossimale della Cx, sede di pregresso impianto di stent. L'elemento da sottolineare, in casi come il nostro, è sicuramente quello di lasciare la guida attraverso lo stent perso, in modo da facilitarne il recupero.

RIASSUNTO

Una donna di 79 anni è stata ricoverata in unità di terapia intensiva coronarica per infarto miocardico senza sopraslivellamento del tratto ST. Alla coronarografia eseguita in urgenza, evidenza di stenosi critica al tratto medio-distale dell'arteria circonflessa. Durante la procedura di angioplastica, si è verificato il distacco totale dello

stent dal sistema di rilascio. Fortunatamente, abbiamo lasciato in sede la guida, su cui però non è stato possibile far progredire il loop snare. Pertanto, abbiamo posizionato una guida in parallelo su cui abbiamo avanzato il loop snare: siamo riusciti così a "catturare" la prima guida e a chiudere il loop snare stesso a livello dello stent, quindi a rimuoverlo insieme con il catetere guida.

Parole chiave. Distacco dello stent; Guida in parallelo; Loop snare technique; Perdita di stent.

MATERIALE SUPPLEMENTARE ONLINE

Clip 1. Il momento della "cattura" della guida BMW con il loop snare.

Clip 2. Il momento della rimozione di stent, loop snare e catetere guida attraverso l'introduttore.

BIBLIOGRAFIA

1. Alomar ME, Michael TT, Patel VG, et al. Stent loss and retrieval during percutaneous coronary interventions: a systematic review and meta-analysis. *J Invasive Cardiol* 2013;25:637-41.
2. Colombo F, Iannaccone M, Bernardi A, Colangelo S, Garbo R, Boccuzzi GG. Perdita e recupero di materiali durante angioplastica coronarica. *G Ital Cardiol* 2020;21(6 Suppl 1):155-205.
3. Elsner M, Peifer A, Kasper W. Intracoronary loss of balloon-mounted stents: successful retrieval with a 2 mm-"Microsnare"-device. *Catheter Cardiovasc Technol* 1996;39:271-6.